Handout Kränzli 8.11.2012 Dr. med. M. Orlandi

Giarda Lamblia

- Ubiquitär vorhanden
- Endoskopie häufig bland
- Behandlung einfach (10 Tage Metronidazol)
- Chronische Verläufe mit z.T. schwerer Malabsorption
- Diagnose histologisch oder mit Stuhlkulturen Zysten, Ag

Cryptosporidien

- Histo: Cryptosporidium
- häufig bei HIV-positiven Patienten mit CD4 <100
- Befall der Gallengänge möglich (perlschnurartig, DD PSC)
- Bei HIV-Patienten: Stuhlhygiene
- intrazelluläres Protozoon
- milde bis schwere Verläufe
- Beginn mit HAART empfohlen

Therapie Eosinophile Ösophagitis

- Axotide 2-4x 250mcg morgens und abends **schlucken** mit wenig Wasser
- Unterstützend PPI
- Allergologische Abklärung (Weglassen von Allergenen in der Nahrung)
- Evtl. Strikturen dilatieren/Bougierung, Prognose gut
- In schweren Fällen: systemische Steroide
- Montelukast (Leukotrien-Antag.) oder Cromoglycinsäure
- Evtl. Azathioprin oder TNF-alpha Blocker (Mepolizumab, Reslizumab)
- Monoklonale Ak gegen IgE
- Dilatationen bei Strikturen

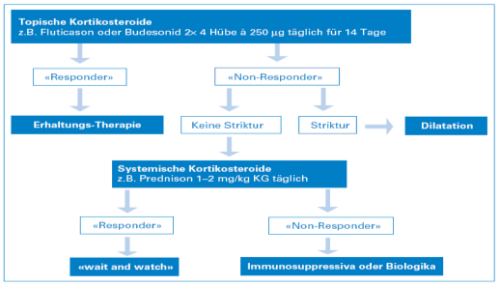

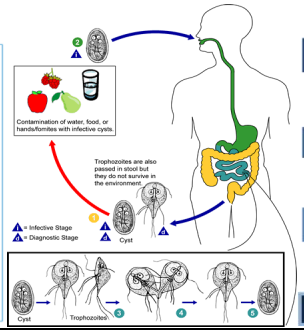

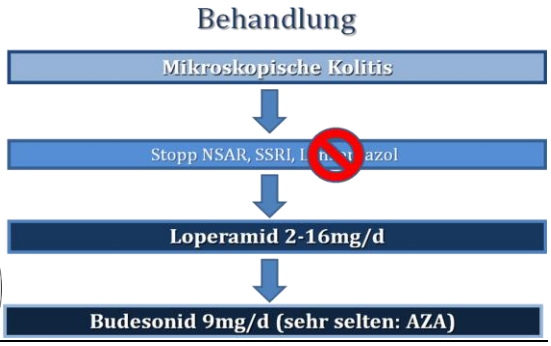

Mikroskopische Kolitis

- Dran denken bei älteren PatientInnen mit wässriger Diarrhö
- Colonoskopie **mit** Biopsien da endoskopisch normal
- Absetzen potentiell auslösender Medikamente (**Lansoprazol**, SSRI, NSAR)
- Gutes Ansprechen auf Budesonid oder 5-ASA

Histologie Kollagenkolitis

- Subepitheliales Kollagenband ≥10 µm
- Infiltrat Lamina propria weniger dicht als bei LK, >7 Lymphozyten/ 100 Epithelzellen
- Schädigung des Epithels mit Abflachung der Epithelzellen
- Proximales Kolon, Rektum häufig ausgespart

Histologie lymphozytäre Kolitis

- **Intraepitheliale Lymphozyten > 20 / 100 EZ**
- Gemischt entzündliches Infiltrat der Lamina propria (Lymphozyten, Plasmazellen, selten Eosinophile und Mastzellen)
- Schädigung des Epithels mit Abflachung der Epithelzellen